

## **Der Fall des Halbjahres: Chronische myelomonozytische Leukämie ohne Dysplasie**

Xtra Austria 1/2013

Der Fall des Halbjahres zeigt Ihnen wieder ein Fallbeispiel aus dem XE-5000 Case Manager. Der erste Teil erläutert Ihnen die Hintergründe des Case Managers, während Sie im zweiten Teil die Originaldaten aus der Anzeige des XE-5000 Case Managers vorgestellt bekommen – übersetzt ins Deutsche.

### **Teil I: Der XE-5000 Case Manager**

Neuere Hämatologiegeräte liefern eine Vielzahl an neuen Analysenparametern. Behandelnde Ärzte kostet es daher manchmal einiges an Aufwand, sich mit der Datenflut zurecht zu finden und die für den jeweiligen Patientenfall relevanten Parameter sofort richtig zu selektieren und zu interpretieren. Hinzu kommt, dass die Bedeutung mancher neuer Parameter für die Diagnose und ggf. auch für die Therapieüberwachung vielleicht noch gar nicht hinreichend bekannt ist. Sowohl ein gutes Zusammenspiel als auch eine klare Kommunikation zwischen dem Labor und der Klinik werden daher immer bedeutender. Fast immer ist das Ziel eine schnelle und zielgerichtete Diagnostik; zum einen, weil viele Erkrankungen eine schnelle therapeutische Reaktion erfordern, aber andererseits spielt auch der ökonomische Aspekt eine Rolle.

Der Sysmex XE-5000 Case Manager verkörpert ein völlig neues Konzept, indem er eine herausragende analytische Messtechnologie erstmals mit fallbezogenen klinischen Informationen verknüpft. Einzelne Analyseergebnisse werden dabei nicht isoliert betrachtet, sondern im Zusammenhang mit anderen Hämatologieparametern mit Hilfe eines ausgeklügelten Regelwerkes ausgewertet. Tritt eine für ein Krankheitsbild spezifische Konstellation hämatologischer Parameter bei einer Blutprobe auf, wird der Anwender durch eine Bildschirmmeldung benachrichtigt und kann sich anhand eines hierzu passenden Beispielfalles genauer informieren. Der angezeigte Beispielfall und die dazugehörigen Informationen dienen daher dem Laborarzt und dem Kliniker als eine Art diagnostisches Hilfswerkzeug, das den Kliniker bei der Beurteilung der Laborergebnisse und der Diagnosefindung aktiv unterstützen kann. Es erleichtert die Aufgabe, komplexe Befundkonstellationen zu berücksichtigen und sich zusätzlich mit der diagnostischen Aussage neuer hämatologischer Parameter (z. B. dem Anteil unreifer Thrombozyten, IPF) vertraut zu machen. So ist das Labor in der Lage, dem Kliniker schnelle und – auch ohne weitere Hintergrundinformationen – entscheidende Hinweise zu geben, welche Erkrankung womöglich schon anhand des Blutbildes vermutet werden könnte.

Um den Datenaustausch zu vereinfachen, stehen dem Kliniker auch auf Station durch verschiedene Module (z. B. den Sysmex EXPERTviewer) Möglichkeiten zur Verfügung, direkten Einblick in diese Daten zu erhalten.

In der Routine wird Ihnen am XE-5000 Case Manager ein Beispielfall nur angezeigt, wenn eine bestimmte Parameterkonstellation auftritt und es eine sehr hohe Wahrscheinlichkeit gibt, dass das Krankheitsbild des gemessenen Patienten mit dem Beispielfall vergleichbar ist. Damit liegt der Fokus der Meldungen nicht auf der Sensitivität, sondern bewusst auf der Spezifität. Jede Befundkonstellation, die in Form einer Regel in der Software hinterlegt ist, wurde evaluiert und getestet.

Teil 2 dieses Themenblatts stellt Ihnen den kompletten Fall »Chronische myelomonozytische Leukämie ohne Dysplasie« vor, der in der Software des XE-5000 Case Managers hinterlegt ist, mit allen dort enthaltenen Informationen vor.

Jeder Fall zeigt eine kurze »Zusammenfassung« (Summary), in der die wichtigsten Befundauffälligkeiten, die Problematik und die Hintergründe in knapper Form dargestellt werden. Danach wird ein »Beispielfall« (Example Case) aus der Praxis aufgegriffen und erläutert. Im Kapitel »Aus dem Labor« (From the Laboratory) finden Sie die wichtigsten Analyseergebnisse des Falles, die zum Teil einem Normalbefund gegenüber gestellt sind, um Sie mit der Technologie noch vertrauter zu machen. Ebenso finden Sie zu jedem Fall Informationen zur »Grunderkrankung« (Underlying Disease) sowie eine »Erläuterung« (Explanation) zu den neuen Parametern, die in diesem Fall entscheidend waren. Zum Abschluss jeder Fallbeschreibung gibt es im Kapitel »Weiterführende Informationen« (Additional Information) eine Zusammenstellung an Literaturquellen zu diesem Thema.

In der Case Manager Software 3.0 sind mittlerweile 27 Fälle, die die 3 Hauptzelllinien komplett abdecken, implementiert.

### Struktur der Case Manager Fälle

- Zusammenfassung  
*Summary*
- Fallbeispiel/  
*Example Case*
- Aus dem Labor/  
*From the Laboratory*
- Grunderkrankung/  
*Underlying Disease*
- Erläuterung/  
*Explanation*
- Weiterführende  
Informationen  
*Additional Information*

# Chronische myelomonozytäre Leukämie ohne Dysplasie (myelodysplastische/ myeloproliferative Neoplasien, Typ CMML)

25

Zusammenfassung

Beispiel

Differentialdiagnose

Laborergebnisse

Grund-  
erkrankung

Erläuterung

Weiterführende  
Informationen

Fallbeispiel

1

Achtung!  
Hierbei handelt es sich nur  
um ein Beispiel, das keine realen  
Patientendaten darstellt.

Alle Fälle wurden von der  
Sysmex Europe GmbH erstellt.  
© 2010 by Sysmex Europe GmbH

# Zusammenfassung

## Verdacht auf Chronische myelomonozytäre Leukämie ohne Dysplasie (myelodysplastische/myeloproliferative Neoplasien, Typ CMML)

### Bei diesem hämatologischen Befund ...

- Extreme Monozytose
- Keine erkennbaren Zeichen einer neutrophilen Dysplasie
- Kein Nachweis unreifer Granulozyten (IG) bzw. lediglich minimal erhöhte IG-Zahl
- Keine erkennbaren Anzeichen einer aktiven Immunreaktion (keine Lymphozytose, keine hochfluoreszenten Lymphozyten (HFLC))
- Thrombozytopenie

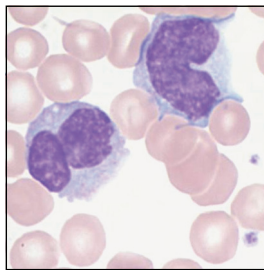
### ... ist wichtig zu untersuchen

Handelt es sich um eine durch Infektion oder Entzündung hervorgerufene reaktive Monozytose oder ist die Monozytose Zeichen einer malignen hämatologischen Grunderkrankung? Liegt eine maligne Grunderkrankung vor: Handelt es sich um eine akute Leukämie, die einer dringenderen Intervention bedarf, oder um eine chronische Erkrankung wie z. B. myelodysplastische/myeloproliferative Neoplasie?

### Hintergrund

Die wahrscheinlichste Ursache einer Monozytose lässt sich durch Zählung der Zellpopulationen ermitteln. Während der Nachweis einer neutrophilen Dysplasie eine reaktive Erkrankung ausschließt, erschwert ihr Fehlen die Unterscheidung zwischen reaktiver und maligner Erkrankung. Reaktive Erkrankungen als häufige Ursache einer Monozytose gehen nahezu immer mit einer Immunaktivierung einher. In solchen Fällen sind in der Regel erhöhte Lymphozytenzahlen oder hochfluoreszente Lymphozyten (HFLC) zu beobachten. Ist dies nicht der Fall und das Blutbild zeigt eine extreme Vermehrung der Monozyten, liegt der Monozytose mit sehr hoher Wahrscheinlichkeit eine maligne hämatologische Erkrankung zugrunde, obwohl keine dysplastischen Veränderungen nachgewiesen wurden. Die gegenüber den Neutrophilen relativ hohe Anzahl von Monozyten und der fehlende

Nachweis einer signifikanten Fraktion linksverschobener neutrophiler Vorläuferzellen im peripheren Blut sprechen für eine chronische myelomonozytäre Leukämie (CMML) und gegen eine chronische myeloische Leukämie (CML).



1 Peripherer Blutausstrich mit zwei morphologisch normalen reifen Monozyten

Beispiel

Differentialdiagnose

Laborergebnisse

Grunderkrankung

Erläuterung

Weiterführende Informationen

**Achtung!**  
Hierbei handelt es sich nur um ein Beispiel, das keine realen Patientendaten darstellt.

Alle Fälle wurden von der Sysmex Europe GmbH erstellt.  
© 2010 by Sysmex Europe GmbH

# Fallbeispiel

# 25

Zusammenfassung

Beispiel 1/2

Differentialdiagnose

Laborergebnisse

Grund-erkrankung

Erläuterung

Weiterführende Informationen

## Fallgeschichte

Patient, 70 Jahre, leidet unter allgemeiner Schwäche, ungewolltem Gewichtsverlust, Nachtschweiß und leichten abdominalen Schmerzen. Er gibt an, dass er vor vier Monaten seinen Hausarzt wegen allgemeiner Schwäche und Husten konsultiert hat. Bei der Untersuchung wird eine mittelgradige Hepatosplenomegalie festgestellt.

## Diagnostische Situation

Einzig auffälliges Ergebnis der hämatologischen Untersuchung war eine deutlich erhöhte absolute Monozytenzahl ( $4,10 \times 10^9/L$ ).

## Fragestellung

Durch isolierte Betrachtung der Differentialzählung kann die Ursache der extremen Monozytose nicht identifiziert werden. Es ist wichtig, zwischen einer reaktiven Monozytose und malignen myelodysplastischen/myeloproliferativen Grunderkrankungen wie z. B. CMML, atypische chronische myeloische Leukämie (aCML) und CML zu unterscheiden. Bei Patienten mit Verdacht auf eine maligne hämatologische Erkrankung ist eine Knochenmarkbiopsie indiziert, ein invasiver Eingriff, der für den Patienten unangenehm und nicht ganz ohne Risiko ist. Im vorliegenden Fall lassen die Chronizität der Symptome und die diagnostizierte Hepatosplenomegalie auf eine zugrunde liegende hämatologische Neoplasie schließen.

Ist diese Diagnose jedoch gesichert?

## Problemlösung

Zur weiteren Abklärung wurden zusätzliche Parameter berücksichtigt: Neutrophile Dysplasie ist ein diagnostisches Merkmal der aCML. Sie liegt häufig, jedoch nicht zwingend bei der CMML, jedoch nicht bei einer CML vor. Der Neutrophilen-Parameter NEUT-X misst die Granularität der Neutrophilen. Hypogranularität ist ein Merkmal der neutrophilen Dysplasie. Ein reduzierter NEUT-X steht damit im Einklang mit einer Dysplasie. Das erweiterte Differentialblutbild umfasst eine Zählung der unreifen Granulozyten (IG%) und die Detektion Antikörper-produzierender Zellen (hochfluoreszente Lymphozyten – HFLC). Handelte es sich im vorliegenden Fall mit extrem hoher Monozytenzahl um eine reaktive Monozytose, müsste die zugrunde liegende Erkrankung mit einer signifikanten Entzündungsreaktion einhergehen und hätte eine entsprechende Immunreaktion ausgelöst. Bei negativem Nachweis von HFLC und/oder Lymphozytose kann eine reaktive Monozytose daher mit hoher Wahrscheinlichkeit ausgeschlossen werden. Wurde keine Dysplasie nachgewiesen, können weitere Kriterien herangezogen werden, um zwischen CMML und CML zu differenzieren: Relative Größe der Monozytenfraktion (NEUT# : MONO#) und Vorhandensein bzw. Nichtvorhandensein einer auffälligen Anzahl granulozytärer Vorläuferzellen.

Ogleich zur definitiven Bestätigung der CMML-Diagnose eine Knochenmarkbiopsie und genetische Analyse erforderlich sind, kann eine schnelle vorläufige Diagnose mithilfe des Neutrophilen-Parameters NEUT-X, der IG%-Zählung und dem Quotienten aus der relativen Anzahl der Neutrophilen und Monozyten (NEUT# : MONO#) gestellt werden (Parameter des kleinen Blutbilds und des Differentialblutbilds XE-5000).

3

Achtung!  
Hierbei handelt es sich nur um ein Beispiel, das keine realen Patientendaten darstellt.

Alle Fälle wurden von der Sysmex Europe GmbH erstellt.  
© 2010 by Sysmex Europe GmbH

# Fallbeispiel

## Ergebnisse

Im vorliegenden Fall wurde weder eine Lymphozytose nachgewiesen, noch waren HFCL vorhanden. Angesichts der extrem hohen Monozytenzahl kann damit eine reaktive Monozytose mit hoher Wahrscheinlichkeit ausgeschlossen werden. Der Parameter NEUT-X war normal. Die Neutrophilenzählung ergab  $5,40 \times 10^9/L$ . Im Kontext einer myeloproliferativen Grunderkrankung traten die neutrophilen Granulozyten in Relation zu den Monozyten weniger deutlich hervor. Diese Tatsache in Verbindung mit einer nicht übermäßig starken Vermehrung neutrophiler Vorläuferzellen würde im Einklang mit der Diagnose chronische myelomonozytärer Leukämie stehen.

## Ausgang

Obgleich ungewöhnlich, schließt der fehlende Nachweis jeglicher Dysplasiezeichen eine CMML nicht aus.

Eine Knochenmarkprobe wurde entnommen. Die morphologische Untersuchung ergab einen Blastengehalt unter 20 %, so dass eine akute Leukämie ausgeschlossen werden konnte. Molekulare Untersuchungen wurden durchgeführt, jedoch keine klonalen zytogenetischen oder molekularen Anomalitäten festgestellt. Es folgte ein Telefonat mit dem Hausarzt des Patienten zur weiteren Abklärung. Dieser erklärte, dass das vor vier Monaten angefertigte Blutbild (CBC) plus Differentialblutbild eine Monozytose gezeigt hatte, die jedoch zum damaligen Zeitpunkt einer Infektion der oberen Atemwege zugeschrieben wurde. Aufgrund des Nichtvorhandenseins einer Dysplasie oder jeglicher Zeichen klonaler Anomalität und im Hinblick auf die seit mindestens 3 Monaten persistierende Monozytose wurde die CMML-Diagnose bestätigt. Thrombozytopenie ist ein häufig auftretendes Merkmal der CMML.

25

Zusammenfassung

Beispiel

2/2

Differentialdiagnose

Laborergebnisse

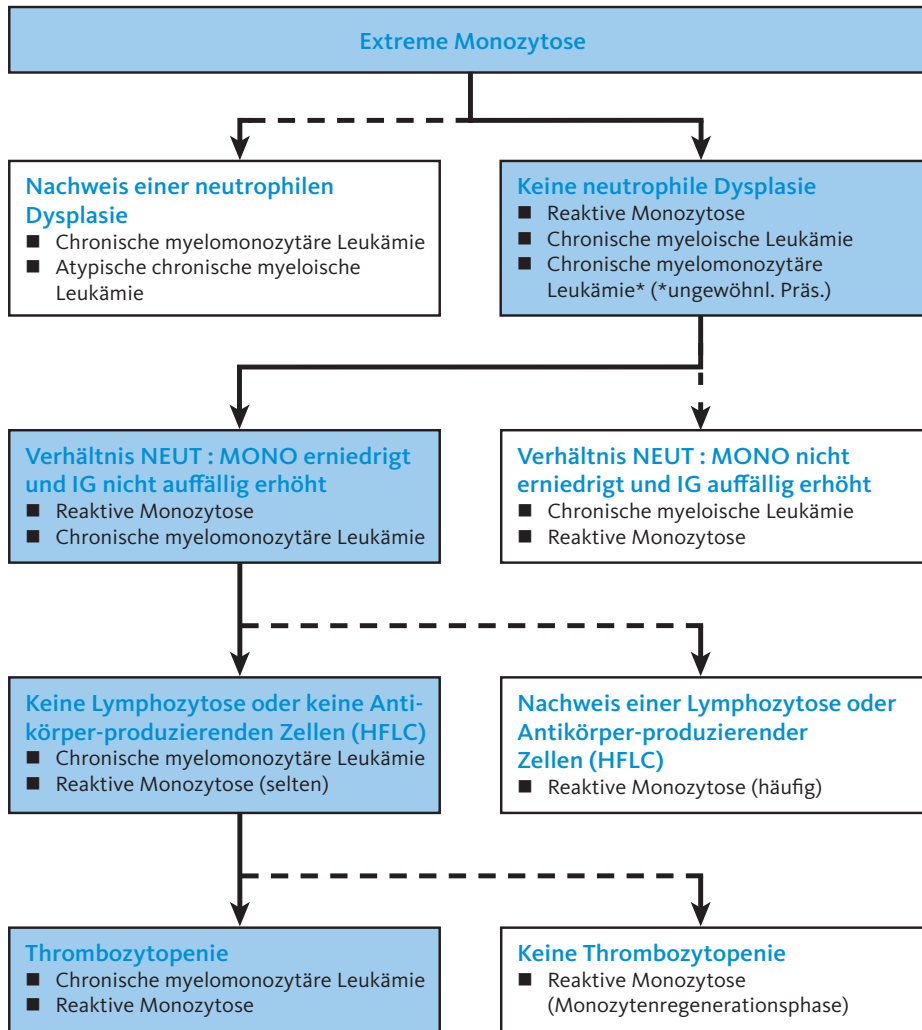
Grunderkrankung

Erläuterung

Weiterführende Informationen

4

# Differenzial-Diagnose



**Achtung!**  
Hierbei handelt es sich nur um ein Beispiel, das keine realen Patientendaten darstellt.

Alle Fälle wurden von der Sysmex Europe GmbH erstellt.  
© 2010 by Sysmex Europe GmbH

# Laborergebnisse

25

Zusammenfassung

Beispiel

Differentialdiagnose

Laborergebnisse

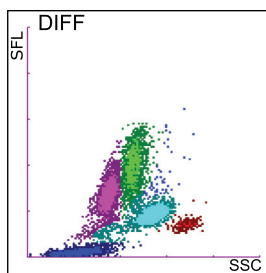
Grund-  
erkrankung

Erläuterung

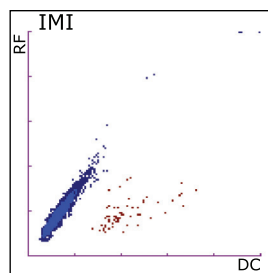
Weiterführende  
Informationen

Blutbild und Differentialblutbild zeigen eine erhöhte Leukozytenzahl (WBC), Anämie sowie eine niedrige Thrombozytenzahl. Der erhöhte WBC-Wert ist auf die sehr hohe Monozytenkonzentration zurückzuführen. Das Verhältnis neutrophile Granulozyten zu Monozyten ist erniedrigt: 1,02 gegenüber einem Normalwert von  $> 5,0$ . Der Wert NEUT-X liegt im Normbereich, d. h. die neutrophilen Granulozyten weisen einen normalen Granulagehalt auf. Unreife Granulozyten sind vorhanden, jedoch nicht in ausgeprägter Zahl. Bei der automatischen IG-Zählung wird die Summe aus Promyelozyten, Myelozyten und Metamyelozyten im DIFF-Kanal bestimmt (1).

Unterschiedliche Leukozytenpopulationen werden im DIFF-Scattergramm an spezifischen Stellen angezeigt (1). Die gemessene Fluoreszenzintensität wird auf der Y-Achse, das Seitwärtsstreulicht auf der X-Achse dargestellt. Die grünen Punkte repräsentieren die Monozyten, die türkisfarbenen die Neutrophilen. IGs haben eine höhere Fluoreszenzintensität als neutrophile Granulozyten. Sie werden durch die blauen Punkte oberhalb der Neutrophilenpopulation dargestellt.



2 DIFF-Scattergramm



3 IMI-Scattergramm

Auch unreife myeloide Zellen werden im IMI-Kanal bestimmt (2).

Reife Leukozyten werden durch das Reagenz vollständig lysiert und geschrumpft und befinden sich im blauen Cluster (2). Unreife myeloische Zellen werden durch das Lysereagenz unvollständig lysiert. Damit ist eine quantitative Differenzierung reifer und unreifer Zellen möglich. Die roten Punkte im IMI-Scattergramm repräsentieren die unreifen myeloischen Zellen. In einem normalen IMI-Scattergramm zeigen sich sehr wenige oder gar keine roten Ereignisse.

Die Untersuchung des Blutaussstrichs bestätigte die Monozytose und eine leichte Thrombozytopenie. Des Weiteren wurden einige Myelozyten nachgewiesen. Anzahl und Morphologie der Lymphozyten, Eosinophilen und Basophilen war normal. Die Erythrozyten waren ebenfalls normal.

Der Patient wurde zur Durchführung einer Knochenmarkbiopsie und zytogenetischen Analyse erneut einbestellt. Das Knochenmark erwies sich als hyperzellulär mit erhöhter Monozytenzahl. Der Myeloblasten- und Promonozyten-Gehalt im Knochenmark lag unter 20 %. Ein Philadelphia-Chromosom oder andere klonale Anomalitäten wurden nicht nachgewiesen. Trotz der ungewöhnlichen Präsentation erfolgte die Diagnose CMML, da keine dysplastischen Neutrophilen nachgewiesen wurden.

6

Achtung!  
Hierbei handelt es sich nur um ein Beispiel, das keine realen Patientendaten darstellt.

Alle Fälle wurden von der Sysmex Europe GmbH erstellt.  
© 2010 by Sysmex Europe GmbH



# Grunderkrankung

## Chronische myelomonozytäre Leukämie (CMML)

Die CMML wurde 1972 erstmalig beschrieben. Im Jahr 1982 wurde die CMML von der Französisch-Amerikanisch-Britischen Arbeitsgruppe („FAB-Klassifikation“) den myelodysplastischen Syndromen (MDS) zugeordnet. In der WHO-Klassifikation, 3. Version, wird die CMML der neu geschaffenen Gruppe der myelodysplastischen Syndrome/myeloproliferativen Neoplasien (MDS/MPN) zugeordnet. Erfahrungsgemäß ist es inhärent schwierig, Fälle einer CMML als dysplastisch oder proliferativ einzuordnen. Dies hat zur Einführung der neuen Mischform „myelodysplastisch/myeloproliferativ“ geführt. Folgende diagnostische Kriterien werden gefordert:

- Persistierende Monozytose
- Kein Philadelphia-Chromosom (und *BCR-ABL1* Fusionsgen)
- Keine Genumlagerung der PDGF-Rezeptoren A oder B
- Weniger als 20 % Blasten im Knochenmark
- Dysplasien in einer oder mehrerer Reihen der Myelopoese

Die Diagnose CMML kann auch dann gestellt werden, wenn keine Dysplasien nachweisbar sind, die anderen Kriterien einschließlich Nachweis einer klonalen zytogenetischen oder molekularen Anomalität jedoch erfüllt sind und eine Monozytose ohne erkennbare äußere Ursache, z. B. maligne Erkrankung, Infektion oder Entzündung, seit mindestens 3 Monaten besteht.

Die WHO-Klassifikation unterteilt die CMML auf Basis des Blasten- und Promonozytengehalts in zwei Untergruppen, CMML-1 und CMML-2.

Aufgrund der Heterogenität der einzelnen Fälle variieren die klinischen Merkmale, tendieren jedoch häufig in Richtung myeloproliferativ, mit einer erhöhten Leukozytenzahl zum Zeitpunkt der Diagnose. In einigen Fällen tendieren die Erkrankungsmerkmale in Richtung myelodysplastisch, mit normaler oder reduzierter Leukozytenzahl. Zum Teil wird angenommen, dass diese Tendenzen zwei Stadien derselben Erkrankung repräsentieren, d. h. eine Entwicklung von einer eher dysplastischen zu einer mehr proliferativen Form. Aufgrund der Variabilität der Erkrankung wird die mediane Überlebenszeit mit ein bis 100 Monaten sehr breit angegeben. In 15–30 % der Fälle kommt es zu einer Progression in Richtung akuter myeloischer Leukämie. Der Blastengehalt scheint indikativ im Hinblick auf das Gesamtüberleben zu sein, während die Schwere der Anämie, der Grad der Leukozytose und Splenomegalie anscheinend prädikative Faktoren für eine Progression in Richtung AML sind.

25

Zusammenfassung

Beispiel

Differentialdiagnose

Laborergebnisse

Grunderkrankung

Erläuterung

Weiterführende Informationen

7

**Achtung!**  
Hierbei handelt es sich nur um ein Beispiel, das keine realen Patientendaten darstellt.

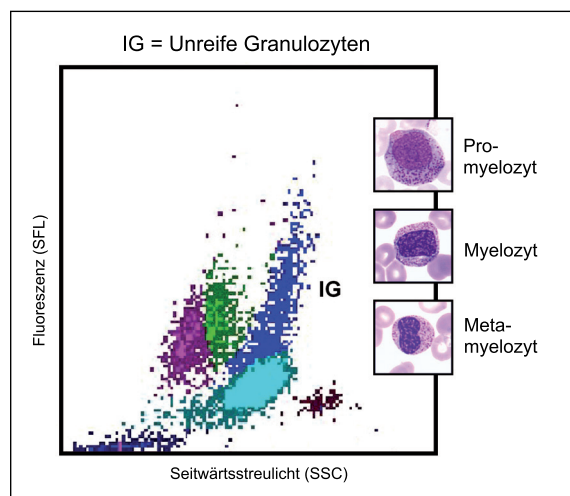
Alle Fälle wurden von der Sysmex Europe GmbH erstellt.  
© 2010 by Sysmex Europe GmbH

# Erläuterung

## Zählung der unreifen Granulozyten (IG)

Traditionell sind unreife Granulozyten als unreife myeloische Zellen definiert, d. h. Promyelozyten, Myelozyten und Metamyelozyten. In der routinemäßigen klinischen Praxis werden diese Zellen heute schnell und mit einer sehr viel höheren Genauigkeit ausgezählt als mit manuellen mikroskopischen Methoden. Sowohl die Absolutzahl der IGs als auch die prozentualen Anteile werden erfasst. XE-5000 ermöglicht die detaillierte Analyse (Abb. 4) der Neutrophilen-Cluster im DIFF-Kanal anhand der Signalintensität des Fluoreszenzsignals (RNA/DNA-Gehalt) und des Seitwärtsstreulichts (Granularität).

Myeloblasten und stabkernige Granulozyten ebenso wie reife neutrophile Granulozyten werden aufgrund ihrer individuellen und einzigartigen Kombination aus Nukleinsäuregehalt und Granularität verlässlich nicht in der IG-Zählung berücksichtigt. Myeloblasten zeichnen sich im Gegensatz zu IGs durch fehlende Granula aus und erscheinen entsprechend im Flaggingbereich „Blasten“ des DIFF-Kanals. Stabkernige Granulozyten haben dagegen einen signifikant geringeren Nukleinsäuregehalt als IGs und erscheinen daher im Flaggingbereich „Linksverschiebung“ des DIFF-Kanals.

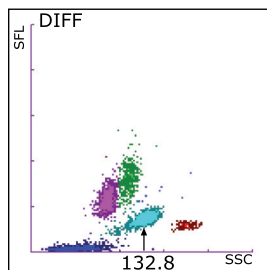


4 Bereich der unreifen Granulozyten (blau) im DIFF-Scattergramm und morphologische Aufnahmen unreifer Granulozyten

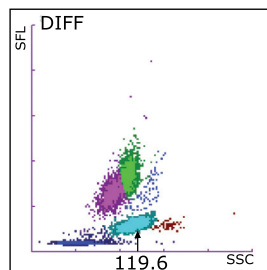
# Erläuterung

## Neutrophile Granulation (NEUT-X\*)

Das laterale 90°-Streulicht des DIFF-Kanals liefert Informationen zur Komplexität und Dichte von Zellen, was in praktischer Hinsicht der Granularität der Zellen entspricht. Neutrophile und Eosinophile weisen das höchste Seitenstreulichtsignal aller normalen Zellpopulationen auf, insbesondere im Vergleich zu mononukleären Zellen. Der Parameter NEUT-X ist ein Maß für die Granularität der Neutrophilenpopulation. Hypogranuläre Neutrophile haben einen niedrigen NEUT-X-Wert, während ein hoher NEUT-X-Wert auf Hypergranularität hindeutet.



5 DIFF-Scattergramm mit normalem NEUT-X-Wert



6 DIFF-Scattergramm mit erniedrigtem NEUT-X-Wert

Das seitliche Streulichtsignal der Neutrophilenpopulation stellt einen Hinweis auf die Granularität und die interne Zellstruktur dar und wird auf der x-Achse des Scattergramms aufgetragen. Fluoreszenzsignale, die dem RNA/DNA-Gehalt der Zellen entsprechen, werden auf der y-Achse aufgetragen.

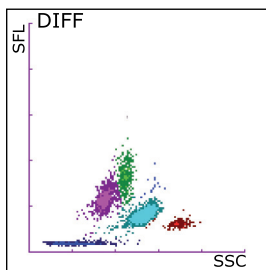
Hypogranularität, die anhand eines reduzierten NEUT-X-Werts festgestellt wird, ist ein Merkmal der neutrophilen Dysplasie, die üblicherweise bei myelodysplastischen Syndromen (MDS) zu beobachten ist. Es hat sich gezeigt, dass die automatische Detektion hypogranulärer Neutrophiler von großem diagnostischen Wert bei der Differenzierung zwischen MDS und reaktiven und gutartigen idiopathischen und hereditären Ursachen der Neutrophilie ist. Da gutartige Erkrankungen bei Vorliegen einer Dysplasie ausgeschlossen werden können, steht eine Neutrophilie in Verbindung mit einem niedrigen NEUT-X-Wert daher im Einklang mit einer zugrunde liegenden myeloproliferativen Erkrankung. Zu den myeloproliferativen Erkrankungen, bei denen eine Dysplasie vorliegt, zählen die chronische myelomonozytäre Leukämie (CMML) und atypische chronische myeloische Leukämie (aCML). Diese beiden Erkrankungen können durch Betrachtung des relativen Hervortretens von Monozyten im Verhältnis zu Neutrophilen sowie unreifen Granulozyten (IG) unterschieden werden.

\*Forschungsparameter

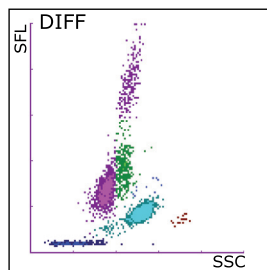
# Erläuterung

## Zählung hochfluoreszenter Lymphozyten (HFLC\*)

Die Anzahl der hochfluoreszenten Lymphozyten (HFLC) wird im DIFF-Kanal des XE-5000 mittels Fluoreszenz-Durchflusszytometrie ermittelt. HFLC weisen den höchsten Nukleinsäuregehalt aller Leukozytensubpopulationen auf und zeichnen sich, wie schon ihr Name besagt, durch ein sehr intensives Fluoreszenzsignal aus. HFLC werden in einem spezifischen Bereich des Scattergramms festgestellt und können so problemlos von der normalen Lymphozytenpopulation abgetrennt werden (2).



7 Normales DIFF-Scattergramm ohne HFLC



8 Abnormes DIFF-Scattergramm mit einem HFLC-Wert von 6,4 %

Die gemessene Fluoreszenzintensität, die den RNA/DNA-Gehalt anzeigt, wird auf der Y-Achse dargestellt. Das Seitwärts-Streulicht der Leukozytenpopulation spiegelt die interne Zellstruktur und Granularität der Zellen wider und wird auf der X-Achse des Scattergramms dargestellt. Der HFLC-Count zählt primär Lymphozyten, die ein sehr intensives Fluoreszenzsignal emittieren (2–3 Mal intensiver als das Signal normaler Lymphozyten). Immunphänotypische Studien haben eine Korrelation zwischen aktivierten B-Lymphozyten und der HFLC-Population bestätigt (Proben von Patienten mit hämatologischen systemischen Erkrankungen (AML, ALL, NHL) wurden von den Studien ausgeschlossen). Der Nachweis solcher Zellen bei reaktiven Erkrankungen signalisiert eine Immunreaktion des Patienten auf eine zugrunde liegende Infektion. Übersteigt die Konzentration dieser Zellpopulation 1 % der Gesamtleukozytenzahl löst die XE-5000 eMM-Software („efficient Multichannel Messaging“) den Hinweis „Atypische Lymphozyten“ aus. Bei Proben, bei denen der Verdacht auf eine assoziierte oder überlappende unreife Zellpopulation besteht, löst der XE-5000 mit eMM durch eine Verknüpfung der HFLC-Ergebnisse mit denen des IMI-Kanals sowie anderen Flaggingbereichen des DIFF-Kanals den Hinweis „Blasten“ aus.

Es ist jedoch zu beachten, dass sowohl reaktive als auch maligne Lymphozyten hochspezifisch, jedoch nicht exklusiv mit dem Flag „Atypische Lymphozyten“ (reaktive Erkrankungen) bzw. den Flags „Blasten“ oder „Abnormale Lymphozyten/Lymphoblasten“ (maligne Lymphozyten) assoziiert sind. Eine klinische Bestätigung der entsprechenden Situation ist zwingend erforderlich. HFLC kann nicht als alleiniger Parameter verwendet werden, um zwischen reaktiven und malignen B-Zellpopulationen zu differenzieren, ist jedoch extrem hilfreich bei der Verlaufsbeobachtung von Patienten, bei denen bereits mit anderen Methoden eine definitive klinische Diagnose gestellt wurde. Bei gesunden Patienten werden in der Regel keine hochfluoreszenten Lymphozyten nachgewiesen. Studien haben erwiesen, dass der Referenzbereich für die HFLC-Konzentration bei 0,0 % bis 0,4 % liegt.

\*Forschungsparameter

Achtung!  
Hierbei handelt es sich nur um ein Beispiel, das keine realen Patientendaten darstellt.

Alle Fälle wurden von der Sysmex Europe GmbH erstellt.  
© 2010 by Sysmex Europe GmbH

# Weiterführende Informationen

## Literaturhinweise

### XE-Serie Unreife Granulozyten (IG)

1. **Fernandes B. and Hamaguchi Y.** (2007): Automated enumeration of immature granulocytes. *American Journal of Clinical Pathology* 128:454.
2. **Field D., Taube E. and Heumann S.** (2006): Performance evaluation of the immature granulocyte parameter on the Sysmex XE-2100 automated hematology analyzer. *Laboratory Hematology* 12:11.
3. **Nigro K.G., O'Riordan M., Molloy E.J., Walsh M.C. and Sandhaus L.M.** (2005): Performance of an automated immature granulocyte count as a predictor of neonatal sepsis. *American Journal of Clinical Pathology* 123:618.
4. **Briggs C., Kunka S., Fujimoto H., Hamaguchi Y., Davis B.H. and Machin S.J.** (2003): Evaluation of immature granulocyte counts by the XE-IG Master: upgraded software for the XE-2100 automated hematology analyzer. *Laboratory Hematology* 9:117.
5. **Ansari-Lari M.A., Kickler T.S. and Borowitz M.J.** (2003): Immature granulocyte measurement using the Sysmex XE-2100. Relationship to infection and sepsis. *Am J Clin Pathol.* 2003 Nov; 120(5):795-9.
6. **Briggs C., Harrison P., Grant D., Staves J., Machin S.J.** (2000): New quantitative parameters on a recently introduced automated blood cell counter – the XE-2100. *Clinical and Laboratory Haematology* 22:345.

### NEUT-X

1. **Linssen J., Aderhold S., Nierhaus A., Frings D., Kaltschmidt C. and Zänker K.** (2008): Automation and validation of a rapid method to assess neutrophil and monocyte activation by routine fluorescence flow cytometry in vitro. *Cytometry Part B (Clinical Cytometry)*; 74B:295–309.
2. **Furundarena J.R., Araiz M., Uranga M., Sainz M.R., Agirre A., Trassorras M., Uresandi N., Montes M.C., and Argoitia N.** (2010): The utility of the Sysmex XE-2100 analyzer's NEUT-X and NEUT-Y parameters for detecting neutrophil dysplasia in myelodysplastic syndromes. *International Journal of Laboratory Hematology* 32:360–366.

### HFLC

1. **Linssen J., Jennissen V., Hildmann J., Reisinger E., Schindler J., Malchau G., Nierhaus A., Wielckens K.** (2006): Identification and quantification of high fluorescence-stained lymphocytes as antibody synthesizing/secretory cells using the automated routine hematology analyzer XE-2100. *Cytometry Part B (Clinical Cytometry)* 72B:157.

25

Zusammenfassung

Beispiel

Differentialdiagnose

Laborergebnisse

Grund-erkrankung

Erläuterung

Weiterführende Informationen

11

Achtung!  
Hierbei handelt es sich nur um ein Beispiel, das keine realen Patientendaten darstellt.

Alle Fälle wurden von der Sysmex Europe GmbH erstellt.  
© 2010 by Sysmex Europe GmbH